

這

次意外可說是血的教訓，發生於○三年，當時二十六歲的趙先生身在內地高爾夫球場逍遙地打球，怎料「我被高速飛來的高爾夫球擊中眼鏡，眼鏡全碎了，玻璃片插入右眼……意外後眼前景象模糊，我立即回港就醫……」趙先生向記者說。

香港的眼科醫生為他取出玻璃碎片、清洗傷口，然後縫合被撕裂的傷口，然後才蓋上紗布。這次的血淋淋的教訓，令他失去角膜，毀了晶體，他的右眼在意外後，只剩下一個空殼。而不幸中的大幸是，未有傷及視網膜，已損毀的眼球組織，可以透過移植角膜，置入人工晶體修復。何時才能進行手術？醫生為他向獅子會眼庫登記輪候角膜移植。

一隻眼嚴重受創兼失去視力，令等候做移植手術的趙先生生活非常不便，「雖說我只傷了一隻眼，但雙眼肌肉是相連的，我右眼受傷無法打開，故只能靠左眼視物，但張開左眼卻會牽扯右眼的肌肉，不但令右眼震動，而且扯得很痛，又會流眼水，所以那段休養的日子，我盡量閉上雙眼，讓兩眼休息，故大約有兩

個月時間，我甚麼事都不辦，留在家休息。」

意外、病變壞角膜

大約十個月後，趙先生終輪候得適合角膜，成功接受角膜移植手術，惟手術後七年出現排斥，右眼再告失明。這次他在多方好友介紹下，來到養和醫院眼科部見鄭澤鈞醫生，希望挽救視力。

鄭澤鈞醫生說，「目前因為角膜受損而需要接受角膜移植的個案，手術所用的主要是捐贈者的角膜，亦有極小部分移植人工角膜，但通常在病情較後期才採用。」

眼睛是靈魂之窗，當眼睛不能視物，與外界溝通窗口被關上，人是何等無助？何等徬徨？幸好現代醫學昌明，如果視網膜仍然健康，視神經未受損，因角膜病變或意外受損而失去光明的人，仍然有機會透過角膜移植回復視力。

三十五歲的趙先生，便是在一次意外被眼鏡片插破眼球，其後接受角膜移植重見光明，但未幾出現排斥，要再輪候第二次角膜移植——

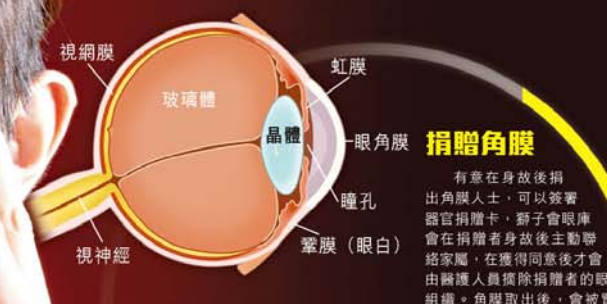撰文：陳旭英 攝影：張文智 設計：陳承峰

如角膜損壞、變形，或因發炎、病變、意外而變得不再透明，致無法將光線聚焦在角膜上，因而無法視物，就可以透過移植角膜重見光明。目前香港最常見的角膜發炎引致不透明是由疱疹病毒引起，另外病變亦是常見引致內皮細胞受損的原因，令角膜變得不透明！

昔日的角膜移植是整片更換，現時技術進步，病人可以逐層更換。鄭醫生解釋：「角膜分為五層，最外層是表皮細胞，中間層是實質層，最內層是內皮細胞，三層中間各有一層薄膜(membrane)。中間實質層佔了



角膜移植逐層換 復見光明



捐贈角膜

有意在身故後捐出角膜人士，可以簽署器官捐贈卡，獅子會眼庫會在捐贈者身故後主動聯絡家屬，在獲得同意後才會由醫護人員摘除捐贈者的眼組織。角膜取出後，會被置放在粉紅色的保存液內，以保持其質素優良，並會在一星期內移植，每位捐贈可以有最少兩人受惠，如逐層移植，可以有更多人受惠。



捐出的眼角膜存在粉紅色保存液內，會在一星期內移植。

詳情可瀏覽獅子會眼庫網頁 http://www.eyebank.org.hk/hk/donation_organization/learn_donation.php

90%厚度，作用是支撐角膜；最外層的表皮細胞經新陳代謝會不斷更生，約一星期換一次，如果擦傷角膜，通常是擦傷表皮層，一般三日可癒合，如果內皮細胞損壞就無法自行復修，需要移植方能挽救視力。」

逐層換角膜減風險

傳統角膜移植手術是整片更換，病人眼球上需要縫十六針。全片角膜移植排斥機會亦較高，每五年約有30%，另外因為縫針多，角膜未必能如以往保持同一弧度，故會增加散光機會；而手術期間的風險亦較高，因為置換時會有約三十分鐘時間眼睛暴露在空氣中，如期間有出血，可以引致永久失明，機會率約為二分之一。

「現時針對性地逐層換的技術下，毋須切開病人整片角膜，只要開一個小切口便可以取出要更換的一層細胞，然後在小傷口中置入捲好的健康角膜細胞層，張開後打入氣泡頂住角膜層後，縫合小傷口。例如內皮細胞出問題，就只換這一層，中間實質層有問題就換這一層，外皮細胞層損壞無法自行修復的，亦可以更



鄭澤鈞醫生表示，角膜位於眼球最外層，如受感染或致角膜炎，及不透明，可以透過移植角膜重見光明。

大這一層，病人的復原時間可大大縮短，排斥機會亦大大降低！而同一片角膜可以給兩名病人使用，一位用外皮層，一位換內皮層。」鄭醫生說。

逐層更換角膜細胞，排斥機會約為0.25%；病人眼球毋須縫太多線，減低患散光機會；康復快，約一至兩星期便穩定，二至三星期便能回復八至九成視力。

因為九年前移植的角膜在七年後出現排斥，需要再接受角膜移植的趙先生，便經歷過兩種不同的手術方式，前者為全片角膜移植，後者為分層角膜移植。他向記者說：「九年前的第一次因為眼球損毀嚴重，所以修復手術都分兩次進行，第一次進行全片角膜移植，待穩定後再植入人工晶體，手術的康復期，差不多兩年！」

移植角膜救青光壞眼

另一位接受角膜移植手術的陳女士，雖然已經六十八歲，但康復一樣快。「我右眼多年前患青光眼，之後一路在政府診所覆診，最後一次醫生檢查眼底要放大瞳孔，怎知瞳孔之後無法收

在一星期後生長癒合，這時已經回復七成視力，約兩星期後完全康復。



立法會主席曾鈺成曾接受角膜移植手術，並於○六年出現排斥現象，一度弄至失明及醫院之間。

換內皮細胞康復快

趙先生說，由於全片換，眼球縫了二十幾針，術後除了要每日滴消炎藥水外，眼睛亦感不適，像有東西「銀」住的感覺。而由於角膜沒有血管，故生長癒合較慢；另外為了調節散光，故

趙先生說，由於全片換，眼球縫了二十幾針，術後除了要每日滴消炎藥水外，眼睛亦感不適，像有東西「銀」住的感覺。而由於角膜沒有血管，故生長癒合較慢；另外為了調節散光，故

換這一層，病人的復原時間可大大縮短，排斥機會亦大大降低！而同一片角膜可以給兩名病人使用，一位用外皮層，一位換內皮層。」鄭醫生說。

逐層更換角膜細胞，排斥機會約為0.25%；病人眼球毋須縫太多線，減低患散光機會；康復快，約一至兩星期便穩定，二至三星期便能回復八至九成視力。

因為九年前移植的角膜在七年後出現排斥，需要再接受角膜移植的趙先生，便經歷過兩種不同的手術方式，前者為全片角膜移植，後者為分層角膜移植。他向記者說：「九年前的第一次因為眼球損毀嚴重，所以修復手術都分兩次進行，第一次進行全片角膜移植，待穩定後再植入人工晶體，手術的康復期，差不多兩年！」

細，青光眼急性發作，壓壞了角膜……我看不可等不可拖，於是動用棺材本去找私家醫生救眼！」陳婆婆說。

她從網上資料找到養和眼科部，約見後經詳細檢查。「鄭醫生說可以換角膜，而我受換的只是最內面的一層，所以換這層便可以！」陳婆婆說。

去年十二月，陳婆婆接受了

細，青光眼急性發作，壓壞了角膜……我看不可等不可拖，於是動用棺材本去找私家醫生救眼！」陳婆婆說。

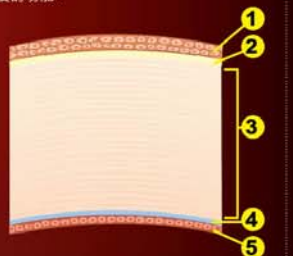
她從網上資料找到養和眼科部，約見後經詳細檢查。「鄭醫生說可以換角膜，而我受換的只是最內面的一層，所以換這層便可以！」陳婆婆說。

去年十二月，陳婆婆接受了

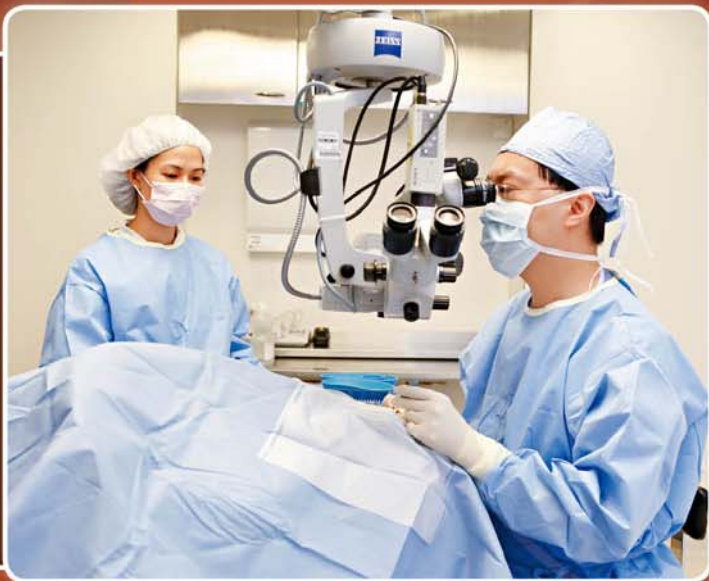角膜5層 各有功能

眼角膜是眼睛最前端的一層透明薄膜，成年人眼角膜直徑約11毫米，中心厚度約0.5毫米，形狀如隱形眼鏡。健康的眼角膜必須是清晰、透明，方能讓光線進入眼睛，清楚地顯示影像。由於眼角膜上有大量感覺神經，因此對刺激十分敏感；即使眼角膜受到輕微的刺激，角膜亦會立即產生反射性的閉眼動作，以保護眼睛。

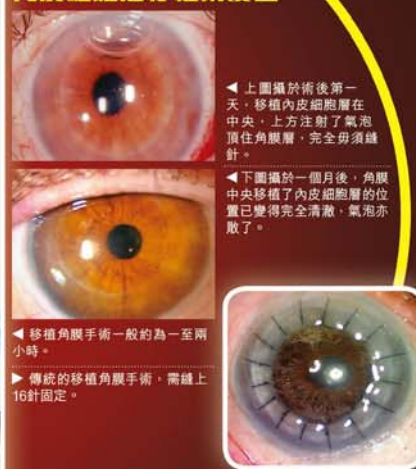眼角膜的結構共分5層，每一層皆有重要的功能：



- 1. 表皮細胞層 (Epithelial Layer)**
位於角膜最表層，約厚50 μm，佔整個角膜厚度10%。可透氣及阻隔部分外來物（例如：塵埃），其修復再生能力較強。
- 2. 前彈力層 (Anterior Elastic Lamina/ Bowman's Membrane)**
約厚8 μm - 14 μm，呈透明狀。此層較易受損，並無修復再生能力。
- 3. 實質層 (Stroma)**
約厚500 μm，佔整個角膜90%厚度，內含角膜基質細胞、黏多糖及豐富透明質酸。這令角膜堅實、具彈性及透光度。此層受損後不能再生。
- 4. 後彈力層 (Posterior Elastic Lamina/ Descemet's Membrane)**
約厚10 μm - 12 μm，薄而堅固，具彈性且抵抗力強，損傷後能再生。
- 5. 內皮細胞層 (Endothelium Layer)**
位於角膜最內層。此層能防止房水穿透滲入角膜組織，但細胞會隨着年老而減少。健康的內皮細胞可維持眼角膜透明及養分，對視力的清晰度十分重要。



內皮細胞層移植術後圖



◀ 上圖攝於術後第一天，移植內皮細胞層在中央，上方注射了氣泡頂住角膜層，完全毋須縫針。

◀ 下圖攝於一個月後，角膜中央移植了內皮細胞層的位置已變得完全清晰，氣泡亦散了。

▶ 移植角膜手術一般約為一至兩小時。

▶ 傳統的移植角膜手術，需縫上16針固定。



▶ 打高爾夫球或一些激烈運動或有機會傷及眼，損壞角膜。

養和小百科

迎接新生命降臨是不少夫婦的夢想，為協助未能成功自然懷孕的夫婦達成生育願望，養和醫院於1986年引入劃時代的體外受孕技術，並成功培育出全港首名试管婴儿。

角膜移植手術，及白內障手術，她在手術後兩三天便回復視力，康復神速，令她喜出望外！

鄭澤鈞醫生說，現時每年獅子會眼庫約有二百五十片角膜作移植，故每年約有二百多位病人受惠。常見是雙眼退化角膜壞死，病人會為一隻眼移植角膜，恢復一隻眼視力，另一隻再輪候。年輕人不會獲優先，一樣要輪候，同時需要配對，如病人只是二十餘歲，給他七八十歲的角膜很快會退化，故通常捐贈者與受惠者的年歲不會相差超過二十年。小童方面，由於沒有那麼年輕便簽了捐贈卡的人，故一般都要用約三十歲、盡量年輕的捐贈者的角膜。

◀ 另一種可整平角膜的獨立移植形眼鏡，亦有機會傷害角膜，引致角膜退化。

▲ 配戴有色隱形眼鏡有機會傷害角膜，引致角膜退化。

縫線要經常調整，之後拆線亦是逐針拆，大約每個月拆一針，所以整個過程趙先生需要頻密覆診。

經歷了兩年的康復期，趙先生在○六年角膜完全復原後，才置入附有矯視度數的人工晶體，視力終回復清晰。可是安穩度過四年後，角膜出現排斥，慢慢變白及不透明，最後連眼前影像也消失。這次他決定另覓醫生，在朋友介紹下到養和見鄭醫生救治。

「鄭醫生檢查後發現排斥的只是第五層的內皮細胞，所以只需要換這一層，縫三針，復原時間為兩星期。」趙先生說。結果鄭醫生沒有騙他，內皮細胞層約