吸煙 你願意付出多大的代價？

對於煙民，吸煙是自己的事，只要不在影響他人的範圍內吸煙，請別惹他，亦請別勸他戒煙。

然而，煙民有沒有問過自己：「到底願以甚麼代價來延續吸煙的習慣？」

以下這位煙民，以肺癌及巨大的醫療費用，加上心身受創，靈魂受煎熬，作為吸煙三十年的代價！

閣下，是否樂於付出同樣代價？

撰文：陳旭英　攝影：張文智　設計：章可儀

如果要為戒煙找一個理由，可以是：為了自己的健康着想，為了家人的健康，為了減少環境污染，為了不影響他人，為了下一代……

五十歲出頭的蔡先生，七年前「開始」戒煙，當時的理由是：「政府的煙草稅愈加愈貴，我就勸勸自己，為了荷包着想，不如嘗試戒煙吧……」於是他由日吸一包半香煙開始，減至每日半包，再逐漸減為一年前的每日只吸七支！

警號一響 丟棄香煙

未能戒絕，因為煙癮的確難頂，直至去年五月，他估不到，七年的努力不及一次警鐘的威力——警鐘響起，他的煙癮一下子被撲息，從此對香煙提不起半點興趣，更將家中所有香煙、吸煙用品全丟棄！

「去年五月，我突然咳血，求醫之下才知道大件事！」他向記者說。

蔡先生見醫生後，第一時間獲安排照肺部X光片，發現肺部有陰影。之後醫生再安排他照電腦掃描，同樣發現陰影，並向蔡先生說是肺癌，然後再安排他做正電子掃描，及在電腦掃描引導下進行抽組織化驗，結果指他患了肺癌三期！

之後蔡先生依醫生建議接受治療，包括化療及電療。然而治療效果不理想，癌細胞仍然存在，蔡先生在徬徨中去聽講座，認識了主講的呼吸系統科專科林冰醫生，再查詢下發現診斷過程疑點重重，當中可能有遺漏，令蔡先生未能獲得最好的治療。

養和醫院呼吸系統科中心主任林冰醫生說，單靠影像掃描，例如電腦掃描或磁力共振都不能確診肺癌，同樣正電子掃描亦不是確診癌症的神器。

信PET 過早判斷

林冰醫生解釋，診斷肺癌無論影像掃描有多精細，都必須輔以組織學，即抽取組織化驗。在一般診斷程序下，醫生在影像掃描後懷疑病人患有肺癌，會進行氣管鏡檢查，遇有疑點即可以抽取組織化驗，如不幸在組織學中確定有癌細胞，在定下治療方案前，才進行正電子掃描，以確定是否有擴散。

對於蔡先生在電腦掃描後，主診醫生便指他確診肺癌，林冰醫生認為是本未倒置。

林冰醫生解釋，很多人以為正電子掃描（PET Scan）用來診斷是否有癌，其實PET除了是用來檢查已知發病位置外，還用來找出有沒有擴散或其他過度活躍的細胞活動。

「細胞會攝取葡萄糖作為新陳代謝，如細胞活躍度高，便會吸取大量葡萄糖，在正電子掃描中便會以光亮顏色反映出來，即俗稱『着燈』，而癌細胞是其中一種會引致『着燈』的活躍細胞。蔡先生的正電子掃描中，顯示右邊肺葉陰影位置，的確攝取較多葡萄糖，胸腔中間有部分淋巴亦有相同情況，故主診醫生判斷為第三期肺癌。」

同時，蔡先生亦在電腦掃描下做針刺抽組織，送往化驗後指組織化驗，結果指他患了肺癌三期！

之後蔡先生依醫生建議接受治療，包括化療及電療。然而治療效果不理想，癌細胞仍然存在，蔡先生在徬徨中去聽講座，認識了主講的呼吸系統科專科林冰醫生，再查詢下發現診斷過程疑點重重，當中可能有遺漏，令蔡先生未能獲得最好的治療。

養和醫院呼吸系統科中心主任林冰醫生說，單靠影像掃描，例如電腦掃描或磁力共振都不能確診肺癌，同樣正電子掃描亦不是確診癌症的神器。

信PET 過早判斷

林冰醫生解釋，診斷肺癌無論影像掃描有多精細，都必須輔以組織學，即抽取組織化驗。在一般診斷程序下，醫生在影像掃描後懷疑病人患有肺癌，會進行氣管鏡檢查，遇有疑點即可以抽取組織化驗，如不幸在組織學中確定有癌細胞，在定下治療方案前，才進行正電子掃描，以確定是否有擴散。

對於蔡先生在電腦掃描後，主診醫生便指他確診肺癌，林冰醫生認為是本未倒置。

林冰醫生解釋，很多人以為正電子掃描（PET Scan）用來診斷是否有癌，其實PET除了是用來檢查已知發病位置外，還用來找出有沒有擴散或其他過度活躍的細胞活動。

「細胞會攝取葡萄糖作為新陳代謝，如細胞活躍度高，便會吸取大量葡萄糖，在正電子掃描中便會以光亮顏色反映出來，即俗稱『着燈』，而癌細胞是其中一種會引致『着燈』的活躍細胞。蔡先生的正電子掃描中，顯示右邊肺葉陰影位置，的確攝取較多葡萄糖，胸腔中間有部分淋巴亦有相同情況，故主診醫生判斷為第三期肺癌。」

同時，蔡先生亦在電腦掃描下做針刺抽組織，送往化驗後指

戒煙好處 何時出現

- **戒煙三個月**：肺功能開始改善、咳嗽減少、氣喘改善、感覺精神
- **戒煙一年**：心臟病的風險比吸煙時下降了一半
- **戒煙五年**：中風風險等同從不吸煙者
- **戒煙十年**：肺癌風險比繼續吸煙者少五至七成
- **戒煙十五年**：心臟病風險等同從不吸煙者

肺癌分期

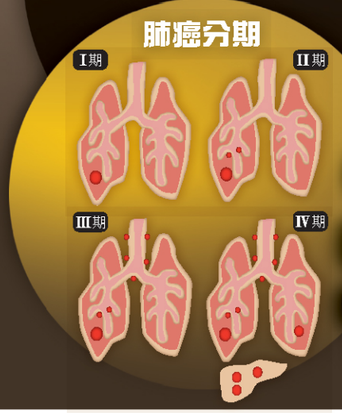

林冰醫生說，戒煙永遠不會嫌太遲，愈早戒，得到的好處愈多。

多少人吸煙數十年，大歎戒煙難，但當警號一響起，難事竟變成易事。

細胞中有鱗狀上皮癌，即『鱗癌』，該肺癌類別與吸煙有很大關係。」林醫生說。

蔡先生在此診斷背景下，隨即被轉介見腫瘤科醫生，並接受了化療及電療療程。由於腫瘤科醫生相信正電子掃描的診斷，指肺葉及淋巴均有癌細胞，即肺癌已擴散至肺部以外，病情屬第三期A，不能以手術切除作根治，故需要進行化療。「化療後有望將淋巴的癌細胞殺死，將病情降為第二期，就可以做手術。」林醫生說。

然而腫瘤科醫生除了為蔡先生進行化療外，亦安排了術前電療。林冰醫生指出，外國研究顯示化療加電療，治療效果不比單一化療優勝，但卻會令胸膜產生嚴重黏連，增加手術難度。

氣管鏡 取組織化驗

林醫生重新檢視蔡先生的檢查報告，發現他在求診初期驗血時CEA癌指數頗高，但如果是鱗癌，CEA指數不應高企，這亦令他產生疑惑。再加上蔡先生接受化療後，肺部腫瘤沒有顯著改善，令林醫生更不解。

於是他向蔡先生解釋正確診斷程序，應先抽取淋巴組織，如沒有癌細胞，就可以進行肺部腫瘤切除手術，如確定淋巴有腫瘤，就視乎腫瘤類別，再決定下一步治療方法。

蔡先生聽從林醫生建議，到養和接受氣管內超聲波檢查並抽取淋巴組織化驗，結果發現是「腺癌」，而不是之前所指的鱗癌。林醫生隨即定下治療方案，使用針對腺癌的化療藥物。經過數次化療後，蔡先生淋巴及肺部腫瘤都有縮小迹象，而CEA癌指數亦下降，顯示治療見效。

▼電腦掃描有助檢視腫瘤大小及分布。

▲TrueBeam放射治療系統可以對付肺癌，殺死癌細胞，惟治療後肺組織受損，產生焦痂。

▲很多人以為電子掃描是診斷癌症神器，其實需要配合組織學，醫生才能判斷。

自從被「確診」患肺癌後，蔡先生經常心情跌盪，擔憂不已，現在終於見到曙光，所以在化療療程未完成前，他已經心急問林醫生是否可以進行手術切除。惟林醫生向他解釋，「如淋巴中的癌細胞未完全消滅，不應勉強做手術，故建議再抽淋巴，結果仍然發現有少量癌細胞。惟蔡先生治病心切，亦覺得自己身體強壯，故堅持想做手術。」林醫生說。

蔡先生於年初終於接受了外科手術，將肺葉腫瘤及淋巴腫瘤切除，經病理化驗後，確認氣管分叉位下的淋巴，癌細胞已完全消失。蔡先生對此喜出望外！

呼吸困難 疑心臟病

林冰醫生解釋，蔡先生的化療見效，故能縮小肺部腫瘤及殺死淋巴的癌細胞，基本上只要再進行術後化療及電療，便可以大大減低日後的復發機會。惟蔡先生之前已經進行了電療，故無法再進行電療。

在等候下一步化療期間，蔡先生突感呼吸不暢順，故立即到養和求醫。林醫生見他情況嚴重，故安排即時入院再進行詳細檢查。

林醫生懷疑可能心臟問題，故立即為他進行心電圖檢查，發現的確有缺血情況，故即時轉介心臟科醫生進行心導管檢查。檢查結果確認蔡先生心血管沒有阻塞，但卻有心包膜積水情況。

經治療後蔡先生翌日出院，惟兩星期後覆診又發現心包膜再積水，由於擔心積液過多會壓住心臟，故建議由心臟外科專科醫生，為蔡先生在心包膜開一個窗戶，解決積水問題，同一時間抽取積水及部分細胞組織化驗，以確定是否有癌細胞。

聽到心臟可能有癌細胞的消息，對於經過了重重障礙，康復在即的蔡先生來說，這一刻心情又再次跌落谷底。幸好最後化驗報告確認，心包膜只是發炎，沒有癌細胞！

權衡風險 及早戒煙

這次經歷，令蔡先生深感到吸煙的代價真大，它可以在不經不覺間蠶食健康，可以將人推向死亡邊緣！而他更添不幸的是，未能即時得到最準確的診斷，以致進行了一些不必要的治療，受了苦，卻沒有得到預期的治療效果。

所以，林冰醫生經常向求診的吸煙者問道：「閣下願意以甚麼代價來換取長期吸煙習慣？用龐大的治療費用及身心受創做代價？」

很多煙民會反問：「我不一定有肺癌！我大把老友吸煙多年都沒事！」亦有人說：「我的生意夥伴全部吸煙，難道我不吸嗎？」

林醫生說：「吸煙人士有15%會患肺癌，一半人會有慢性肺氣腫！還有心臟病、中風等！如果你及早戒煙，以上病症風險統統大減！甚麼才是最重要，大家應該懂得選擇。」東

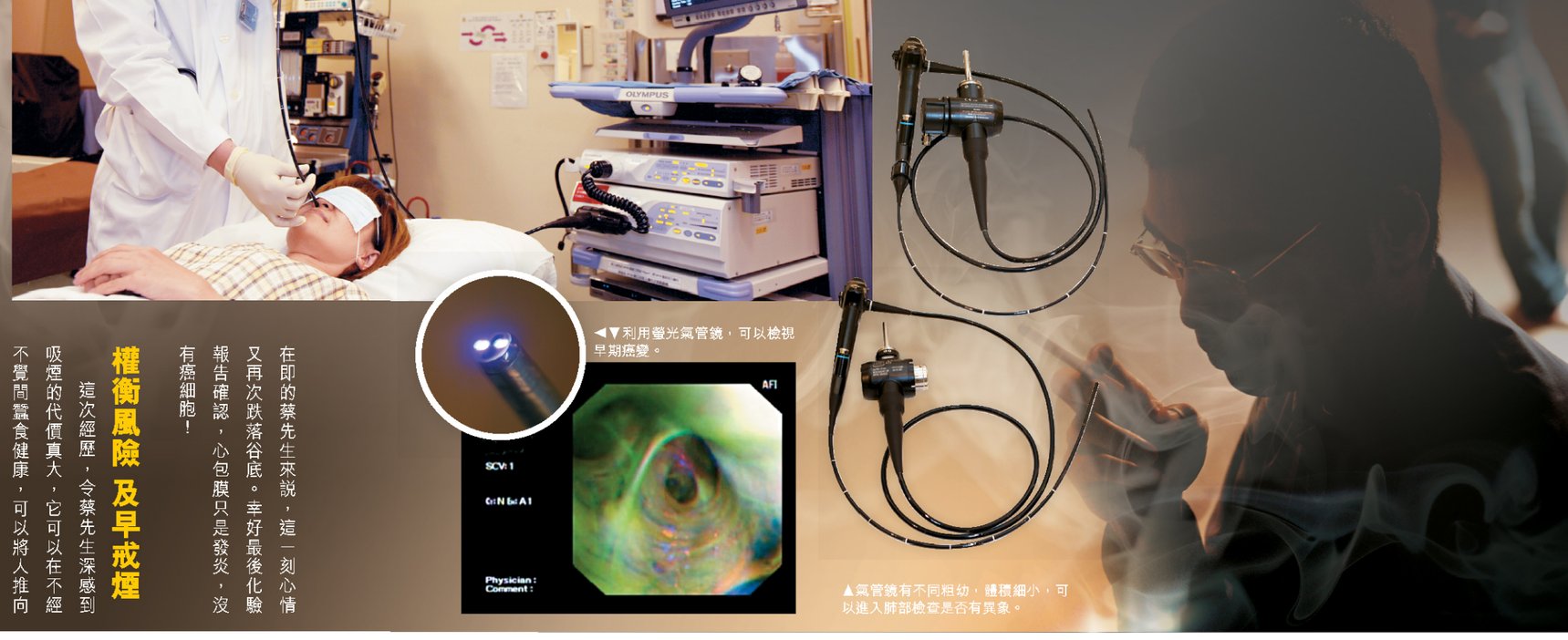
◄▼利用螢光氣管鏡，可以檢視早期癌變。

▲氣管鏡有不同粗幼，鏡積細小，可以進入肺部檢查是否有異象。