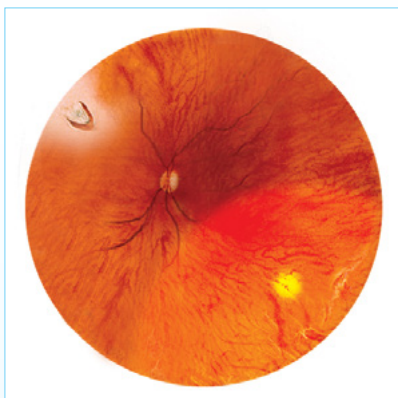


哪些人較容易患視網膜脫落？

1. 中年以後，玻璃體後部剝離引致視網膜撕裂
2. 視網膜有格子狀退化、萎縮性穿孔或馬蹄形撕裂
3. 深近視（近視600度以上）
4. 眼睛創傷（包括手術）
5. 患有某些遺傳性疾病（如馬凡氏症候群、史蒂克勒氏症等）
6. 有視網膜脫落的家族病史
7. 糖尿病性視網膜病變
8. 早產嬰兒視網膜病變等

預防眼疾，及早治療

請緊記定期找眼科醫生檢查眼睛。



視網膜邊緣退化和裂孔

養和眼科中心

跑馬地

養和醫院

香港跑馬地山村道2號李樹芬院4樓

電話：(852) 2835 8880；(852) 2835 8890

傳真：(852) 2892 7510

eye@hksh-hospital.com

www.hksh-hospital.com

辦公時間

星期一至星期五：上午九時至下午五時

星期六：上午九時至下午一時

星期日及公眾假期休息

敬請預約

金鐘

養和醫健專科中心

香港金鐘道88號太古廣場一座21樓

電話：(852) 2855 6700

傳真：(852) 2523 7660

eye@hksh-healthcare.com

www.hksh-healthcare.com

辦公時間

星期一至星期五：上午九時至下午五時

星期六：上午九時至下午一時

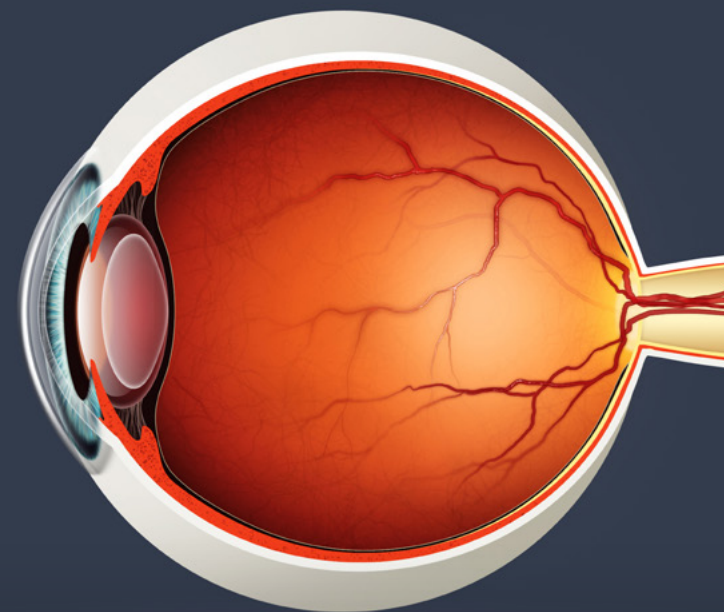
星期日及公眾假期休息

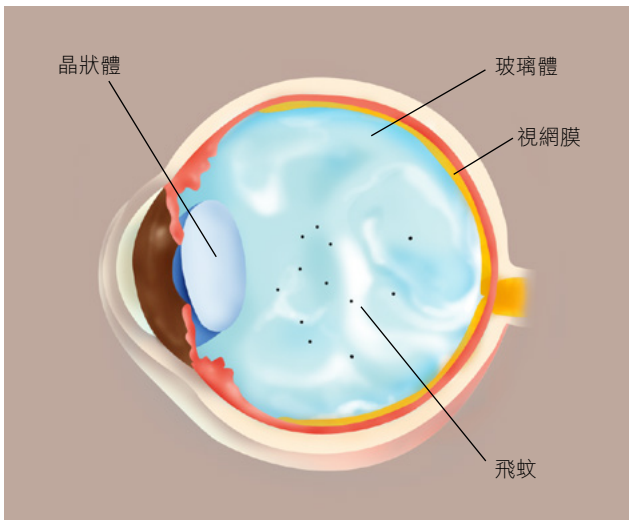
敬請預約

查詢或預約，歡迎聯絡我們



飛蚊症及 視網膜脫落





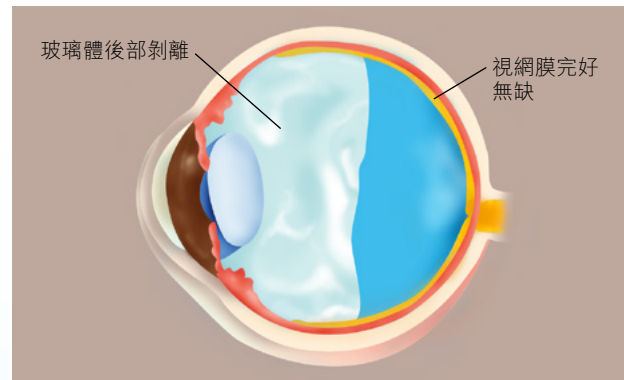
玻璃體液化、退化及飛蚊

何謂飛蚊症？

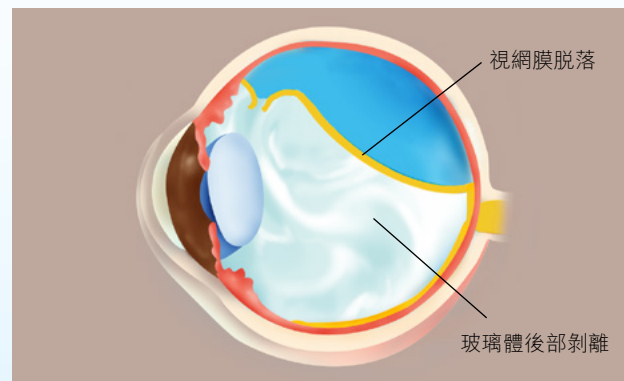
我們眼球內的晶狀體和視網膜之間充滿著一些啫喱狀的組織，稱為玻璃體。隨著年紀增長，玻璃體會逐漸退化和液化，令我們看見一些浮動的黑影，俗稱「飛蚊」。飛蚊可以有不同大小，形狀可以呈小點、圓形、線狀或網狀。生理性飛蚊通常數目較少，在凝望單色背景才會出現，如白色的牆壁或藍色的天空，並且不會隨時間有太大改變。這些情況一般屬眼球玻璃體的正常生理變化。

閃光、急性玻璃體後部剝離和視網膜脫落

病理性飛蚊通常數目較多，而且會突然出現。原因可能是眼球內出血、虹膜炎，或玻璃體收縮而引致玻璃體和眼底視網膜分離，即急性玻璃體後部剝離 (Posterior Vitreous Detachment, PVD)；而「閃光」則是由玻璃體拉扯視網膜所致。飛蚊及閃光都是視網膜撕裂的徵狀，若伴隨視野缺損，視網膜很可能已脫落。所以如突然出現飛蚊或閃光，應立即找眼科專科醫生作放瞳檢查以區別成因。如未能及時醫治視網膜撕裂，有可能會演變成視網膜脫落。



玻璃體後部剝離



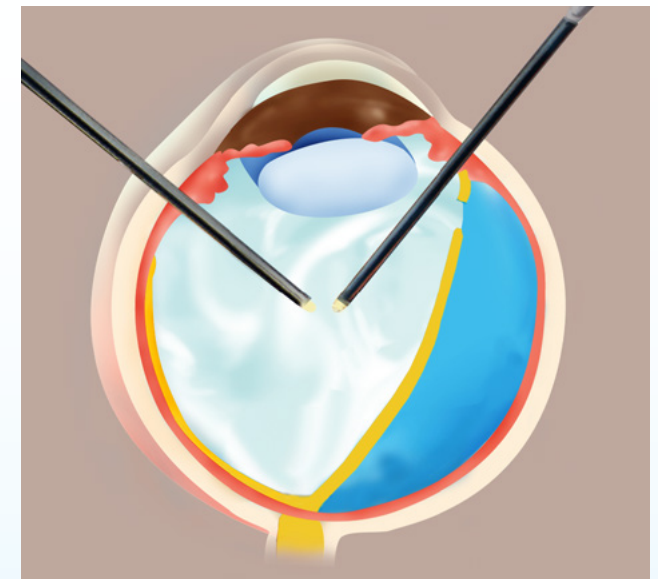
視網膜撕裂及脫落

視網膜脫落的徵狀

1. 飛蚊增加
2. 閃光增加
3. 視野缺損
4. 視覺影像變形或受阻

視網膜脫落的治療

視網膜退化或撕裂可以用激光修補，但視網膜脫落就必須以手術治療。手術主要分為兩種，一種是在眼球外施行的鞏膜外壓術，另一種是在眼球內進行的玻璃體切除術及氣體或硅酮注射。兩種手術均包括冷凍療法或視網膜激光。



玻璃體切除術