養和護眼40年 STRIVING FOR BEST VISION FOR 40 YEARS

提防黃斑水腫

當我們精神不足，偶然會感到眼前景物有點模糊，有時眨一眨眼便能回復清晰。但如果視力持續模糊，甚至出現影像彎曲、變形，就要盡快求醫，因為很可能是黃斑水腫！

撰文：陳旭英　設計：林彥博

▶陳偉民醫生說，眼底血管增生、滲漏會導致黃斑水腫，影響視力，嚴重甚至會失明。

視力模糊 直線變形

四十餘歲的阮先生，最近半年感覺視力有點模糊，初時以為是近視或老花度數加深，於是見眼科醫生做一次詳細的眼科檢查。

「我感覺雙眼有點難以對焦，左眼不時會見到一個位置影像模糊。眼科醫生為我檢查後確定眼鏡度數足夠，醫生再查詢我的病歷，我告訴他於兩年前發現血糖高，一直有服藥。他聽後說我有機會是糖尿上眼，安排我做視網膜掃描，結果發現我的左眼出現黃斑水腫！」阮先生說。

眼科醫生說當時情況危急，必須盡快治療，減少對黃斑傷害，立即為阮先生注射抗血管增生藥物消腫，之後須隔一個月再注射一針。

目前阮先生已完成兩針，黃斑已消腫，視力也大致回復正常。

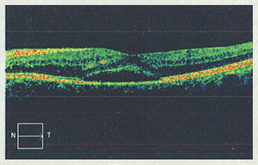

▼▲OCT影像顯示，阮先生的左眼出現黃斑水腫。

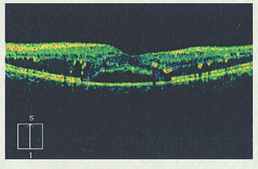

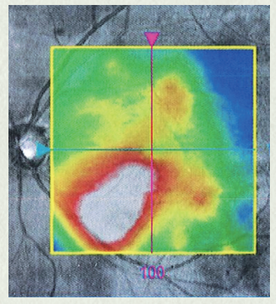

▲影像中黃色和紅色部分正是出現水腫的位置，正常的黃斑區域應顯示為綠色。

四類常見病因

黃斑點是甚麼呢？養和醫院眼科專科醫生陳偉民醫生說，黃斑點位於視網膜的中央位置，對視力很重要，他解釋：「視網膜可以比喻為一部相機的感光元件（或以往相機使用的菲林），捕捉影像的光線，再把影像訊號傳送至腦部。視網膜最中間部分就是黃斑點，負責中央視力和顏色視力，這裏充滿精密的細胞，是視力最敏銳的地方，協助我們接收光線、分辨顏色，並作精細分析。如果這區域受任何影響，視力就會嚴重地走下坡。」

陳醫生指出，在黃斑點疾病中，較常提到的是黃斑水腫。當中最常見的原因是因年長而出現的老年性黃斑病變，「這類病人會先經歷乾性黃斑病變，即感光細胞數目逐漸減少，之後會慢慢演變成濕性黃斑病變，即是視網膜因缺氧和欠缺養分而出現不正常的血管增生，這些血管會出現滲漏，引致黃斑水腫，會急速及嚴重地影響視力。

另一個常見黃斑水腫的原因，是眼內血管相關疾病或糖尿病引致，例如「糖尿上眼」，或者當視網膜靜脈栓塞、視網膜血管發炎等，亦會令黃斑出現水腫。

第三類原因是黃斑點被拉扯變薄，主要發生於近視超過六百度的人士，由於近視會令眼球拉長，導致玻璃體拉扯視網膜，增加黃斑水腫的機會，因此深近視人士也要留意有機會發展成黃斑點血管增生。

亦有少數患者是由於遺傳、使用一些藥物例如青光眼藥水，或部分治療癌症的藥物，而引致黃斑水腫。

主要影響中央視野

黃斑水腫患者一般會感到中央視力模糊、中央視野缺損或視物變形，但如果只有一隻眼睛出現病變，患者會難以察覺出現問題，又或者屬老年性黃斑病變，最初病情發展緩慢，可能數以年計才會引致視力問題。

陳醫生說，黃斑水腫的特點是沒有痛楚，亦不會眼紅，除非病人主動求醫或定期進行眼科檢查，否則難以從表徵上知悉黃斑病變。

「黃斑水腫引致的視力模糊有其特點，有別於老花和白內障所致的整體性視力模糊，黃斑點影響的是中央視力，因此患者只會是中央位置出現模糊，例如看字體會變形、直線會扭曲、顏色分辨得不夠精細，就像舊相片慢慢褪色一樣。當病情惡化，中間位置會出現白點，但旁邊視力仍然正常，患者仍然可以如常生活，不過他們會發覺當望手表時間時，中央視野受阻，而且會開始不喜歡看電視，因為無法清楚看到電視中的影像。」陳醫生說。

常規視力檢查

當懷疑病人患上黃斑點病變，醫生會請病人望向阿姆斯勒方格表檢查視力，請他把看到的方格畫出來，評估受影響程度。

病人會接受常規視

阮先生的左眼上月突然視力模糊，確診黃斑水腫，經注射藥物後，視力逐漸復原。

▶黃斑點位於視網膜最中心位置，亦是視力最敏銳的部分。

◀當黃斑點出現問題，患者眼前影像會彎曲、變形。（圖為模擬效果）

力檢查，以及光學相干斷層掃描（OCT）。「OCT是極低能量的近紅外線掃描儀器，能夠把視網膜及視神經纖維層的分層結構轉化為高解像度的影像，讓醫生能夠清楚地檢視黃斑是否出現水腫，以及水腫的分布。」陳醫生說。

正常的黃斑點在光學相干斷層掃描影像中，像一個向下凹陷的山谷；如果出現水腫，這個凹陷位置會消失，並出現突起的狀態，甚至會看到視網膜離開黃斑區。

另外亦要為病人進行眼底螢光造影，經靜脈注射少量螢光劑，螢光劑會經血液運至眼底，透過眼底螢光造影，可了解血管的情況及黃斑水腫程度。

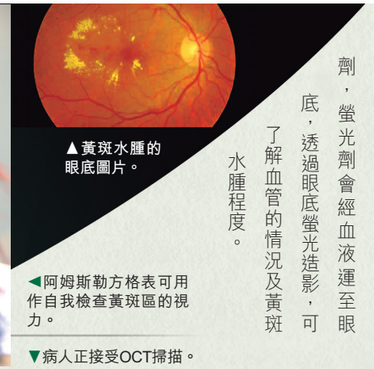

▲黃斑水腫的眼底圖片。

◀阿姆斯勒方格表可用作自我檢查黃斑區的視力。

▼病人正接受OCT掃描。

注射藥物 挽救視力

一旦患上黃斑水腫如何治療？陳醫生說，黃斑水腫會令視力明顯下降，甚至失明，因此患者需要立即治療。

「如果是濕性黃斑病變，患者因退化而出現血管增生及滲漏，可以透過在眼白位置作眼內注射抗血管內皮生長因子至眼球玻璃體，有助血管收縮，數天內便會見效。」陳醫生說。

當注射藥物後，可立即中和血管生長因子，血管在一至兩日內停止增生，並且會慢慢收縮；而滲漏出來的液體也可以在一至兩星期被人體自然吸收。當黃斑水腫改善，視力亦會有所改善。

對於要直接「插針入眼」，病人可能會感覺十分害怕，但陳醫生強調這是一個對症下藥的有效治療方法，已被廣泛使用超過十多年。大部分病人都選擇在清醒時注射藥物，注射前會先滴麻醉止痛藥物，再用儀器撐開上下眼皮，避免病人不自覺地眨眼影響注射，而醫生亦會在注射前安撫病人情緒，注射過程約兩分鐘完成，病人不會感到痛楚。有少部分極度擔心的病人，可選擇在監察麻醉方式下接受藥物注射。

病人接受藥物注射後一星期覆診，部分曾經接受過此治療的病人可於一個月後覆診。陳醫生解釋，藥物在一個月後的效果發揮得最好，屆時再進行視網膜掃描，有助比較治療前後黃斑點的情況，了解改善程度。

約三分一至一半黃斑水腫病人，注射三針後能夠完全康復，部分病人或需要再注射。一些較年輕的病人，若因為受深近視影響，或因微絲血管阻塞而引致的黃斑水腫，有機會注射一至兩針便見效果。

第四代針藥效果好

近年有新一代抗血管增生藥物，注射一針藥效達三個月，減少病人需要注射的次數，藥物在消腫方面更有效。

陳醫生分享一名八十八歲的男病人，多年前曾出現黃斑水腫，注射抗血管內皮生長因子藥物後康復，但數月前突然視力模糊，醫生從病徵及檢查後確定屬於濕性黃斑病變，並開始注射藥物，但視力未有改善。家人於是安排他到養和醫院求醫，陳醫生檢查後發現黃斑區域周圍的血管仍在增生，評估後建議他使用最新的第四代藥物，注射新藥後，病人的黃斑水腫很快便消散。

另一位年輕男病人，因為血管阻塞出現黃斑水腫，他持續注射針藥，但每次注射後四至五個星期便再復發，陳醫生評估病情後，建議他可考慮轉用新藥。他改用新藥至今已經超過六星期，並未有復發。

陳醫生補充，一些有特別原因而未能接受新型藥物治療的病人，例如孕婦，因暫未知道新藥物會否對胎兒有影響，則會建議她們注射低劑量類固醇及接受激光治療，防止血管增生。另外糖尿病人仍然需要接受激光治療，因為可以即時阻止血管增生，並將注射針藥次數減至最低。此外，有些長者如每月到醫院注射

阿姆斯勒方格表自我檢查

當懷疑患上黃斑點病變，可以利用阿姆斯勒方格表（Amsler grid）檢查視力。陳偉民醫生說，檢查時病人需要在光線充足的環境下，把方格表水平放在眼前約14吋的距離，望着中間黑點，如果發現中央視野不清楚、直線變曲，則代表黃斑點有問題。

陳醫生指出，有些人用方格表檢查後，認為自己正常，但可能使用錯誤的方式進行檢查。「病人應該輪流遮擋一隻眼睛作測試，才能夠分辨哪一隻眼睛有問題。如果兩隻眼同時看方格表，雙眼的視力會互補，難以察覺有問題。

如果本身有老花或近視，檢查時需要戴上閱讀眼鏡才進行測試，否則結果也可能不準確。」陳醫生說。

另外有病人或會直接觀看電腦屏幕上的方格表，陳醫生提醒，屏幕發光有機會影響視力，令測試結果不準確，建議把方格表打印出來進行檢查。

▼恆常運動，保持良好的生活習慣，有助預防各種疾病包括黃斑點病變。

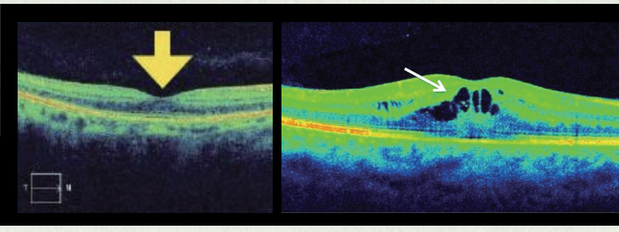

►圖左為正常黃斑的OCT掃描影像，可見中央位置是凹下的；圖右是黃斑水腫，中間位置突起。

◀若懷疑出現黃斑點病變，應立即求醫。

▼利用阿姆斯勒方格表檢查，當方格變形、中央視野缺損，代表黃斑點有問題。

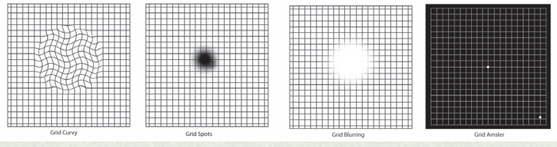

▲►杞子、藍莓等食物都有助護眼。

健康生活 積極人生

雖然黃斑水腫難以預防，但良好的生活習慣必定有幫助，「病人或會因為無故出現黃斑水腫，而感到過去做運動、早睡早起的健康生活徒勞無功！但事實上，實行健康生活習慣的人士，比起不健康生活人士，發生黃斑點病變的機會相差幾倍，例如吸煙人士出現黃斑退化的機會比不吸煙者高三倍！

避免大魚大肉的高膽固醇飲食及加上適量維他命補充劑，亦可以減低四分一出現黃斑點病變的機會，平日應多吃魚、蔬菜、杞子、藍莓、維他命A及維他命C。佩戴適合的太陽眼鏡保護眼睛也有助減低黃斑病變風險，這些習慣都應該從年輕時做起。

縱使病人其中一隻眼睛曾經出現黃斑點病變，如能改善生活習慣，也可以減低另一隻眼出現黃斑點病變的機會。」陳醫生說。東